



# Traitement des lipodystrophies induites par l'acétate de Glatiramère

## Etude COPALIP

Christine Lebrun\*, Lydiane Mondot\*\*, Marc Bertagna\*, Andrée Calleja°,  
Pierre Thomas\*, Mikael Cohen\*.

\* Neurologie, \*\* Radiologie, °Kinésithérapeute, CHU Nice, France

### Abstract

**Introduction :** Les effets secondaires cutanés surviennent dans 20 à 60% des cas sous acétate de glatiramère (GA). Ils peuvent évoluer en panniculite et/ou en lipoatrophie.

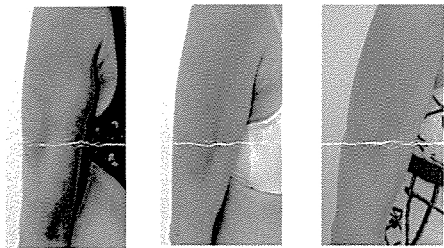
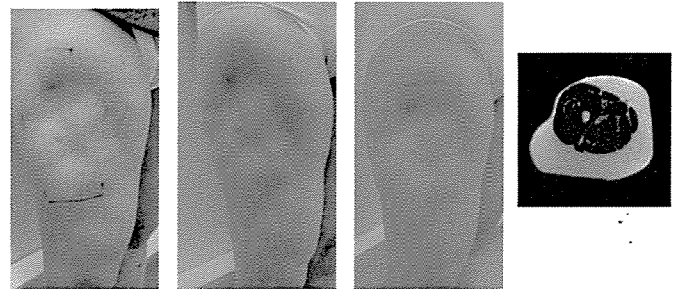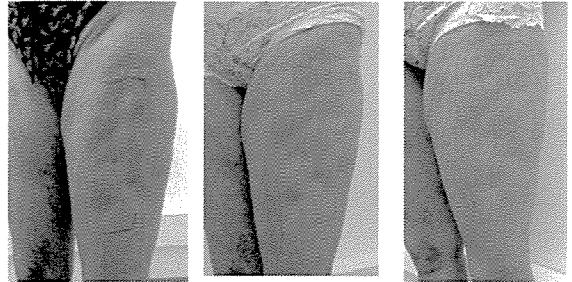
**Objectif :** proposer aux patients ayant des lipoatrophies dues au GA un traitement par LPG.

**Méthodes :** Recrutement prospectif pendant 3 mois des patients traités par GA et souffrant de lipoatrophie. Les séances d'endermologie (LPG) ont été pratiquées 2 fois par semaine pendant 2 mois et évaluées cliniquement, à l'aide d'autoquestionnaires et en IRM.

**Résultats :** 8 patientes ont suivi les séances de LPG. Toutes ont eu une importante amélioration des zones traitées avec amélioration de la trophicité et comblement des zones atrophiées. Aucune n'a rapportées de douleurs ou autres effets secondaires.

**Discussion :** L'endermologie agit par ses effets de mécanotransduction en stimulant la fabrication de collagène et en régularisant la répartition du tissu adipeux par effet drainant. Cette technique est également utilisée dans d'autres causes de lipodystrophie (HIV, diabète). La qualité du résultat dépend de la régularité et de la durée des séances.

**Conclusion :** L'endermologie apporte une amélioration importante de la qualité des tissus cutanés dans les zones de lipoatrophie iatrogène, même anciennes. Elle permet également de poursuivre les injections de GA.



Jour 1                      Jour 30                      Jour 60

**L'acétate de Glatiramère (Copaxone)** est un immunomodulateur utilisé dans le traitement des formes de SEP rémittentes ou les syndromes à haut risque de développer une SEP. Il a un excellent profil de tolérance mais les injections sous cutanées quotidiennes peuvent induire des effets secondaires cutanés, présents chez 20 à 60% des patients. Les plus fréquents sont: douleur, induration ou parfois une panniculite suivie de zones de **lipoatrophie**.

Nous avons proposé à 8 patients présentant des zones de lipoatrophie induite par la Copaxone de réaliser des séances d'**Endermologie** 2 fois par semaine pendant 30 minutes pendant 8 semaines. Les patientes ont acceptées le principe de consultations mensuelles avec mesures des zones d'injection, photos et IRM après signature d'un consentement éclairé.

**L'Endermologie (Cellu M6 ou LPG)** est un appareil de mécanotransduction qui par une technique de palper-rouler va effectuer un drainage lymphatique et stimuler la production de collagène.

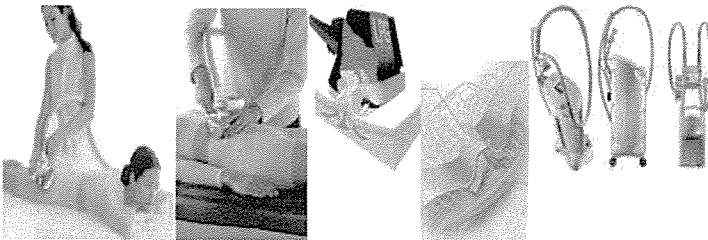
Réalisées par un kinésithérapeute, les séances sont indolores, et les résultats, s'ils existent, visibles dès la 4<sup>ème</sup> ou 5<sup>ème</sup> séance.

**Les lipoatrophies** secondaires aux injections sous cutanées ont été décrites avec plusieurs drogues, incluant l'insuline, les corticoïdes, la vasopressine, les antibiotiques, l'hormone de croissance, les vaccins, les anti-histaminiques. Le phénomène est probablement différent pour chaque drogue et prédomine chez les femmes, à cause de la spécificité de leur tissu adipeux. Des traumatismes cutanés isolés, sans injection de traitement comme l'acupuncture, peuvent aussi induire des lipoatrophies. Ces zones d'atrophie peuvent être précédées ou pas de réactions inflammatoires, avec la persistance de placards érythémateux et chauds, pour lesquels l'application de crèmes antihistaminiques, corticoïdes ou AINS sont parfois prescrites.

**Les zones de panniculite** apparaissent généralement dans les 2 premiers mois de traitement par Copaxone et disparaissent dans les 3 mois qui suivent l'arrêt des injections. Cet effet secondaire est indépendant de la technique d'injection (avec auto-injecteur ou pas). Un cas récent d'apparition de lipoatrophie après l'arrêt des injections a récemment été publié.

**L'examen IRM** montre en coupe axiale une raréfaction massive du tissu adipeux sous cutané

Le laboratoire Teva Sanofi-Aventis a apporté une aide financière pour la réalisation des IRM.



### REFERENCES

- Soos N, Shakery K, Mrowietz U. Localized panniculitis and subsequent lipoatrophy with subcutaneous glatiramer acetate (Copaxone) injection for the treatment of multiple sclerosis. *Am J Clin Dermatol* 2004; 5: 357.  
Soares Almeida LM, Requena L, Kutzner H, Angulo J, de Sa J, Pignatelli J. Localized panniculitis secondary to subcutaneous glatiramer acetate injections for the treatment of multiple sclerosis: a clinicopathologic and immunohistochemical study. *J Am Acad Dermatol* 2006; 55: 968.  
Edgar CM, Brunet DG, Fenton P, McBride FV, Green P. Lipoatrophy in patients with multiple sclerosis on glatiramer acetate. *Can J Neurol Sci* 2004; 31: 58.  
Mancardi GL, Muriaino A, Drago F, et al. Localized lipoatrophy after prolonged treatment with Copolymer I. *J Neurol* 2000; 247: 220 (Letter).  
Drago F, Brusati C, Mancardi G, Muriaino A, Rebola A. Localized lipoatrophy after glatiramer acetate injection in patients with relapsing-remitting multiple sclerosis. *Arch Dermatol* 1999; 135: 1277 (Letter).  
Hashimoto SA, Ball NJ, Tremlett H. Progressive lipoatrophy after cessation of glatiramer acetate injections: a case report. *Mult Scler* 2009; 15: 521-522.  
Chang P, Wiseman J, Jacoby T, Ersek RA. Non invasive mechanical body contouring: Endermologie. A one year clinical outcome study update. *Aesthetic Plastic Surgery*. 1998; 22: 145-153.